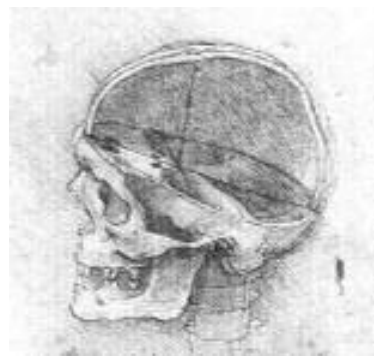


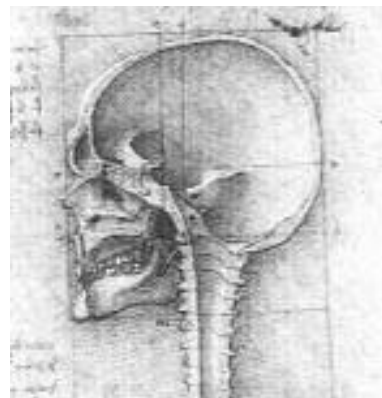


## Meisterschule Zahntechnik

1. Anatomie des knöchernen Schädels
2. Anatomie der mimischen Muskulatur
3. Anatomie der Kaumuskulatur
4. Anatomie des Gefäß- und Nervensystems



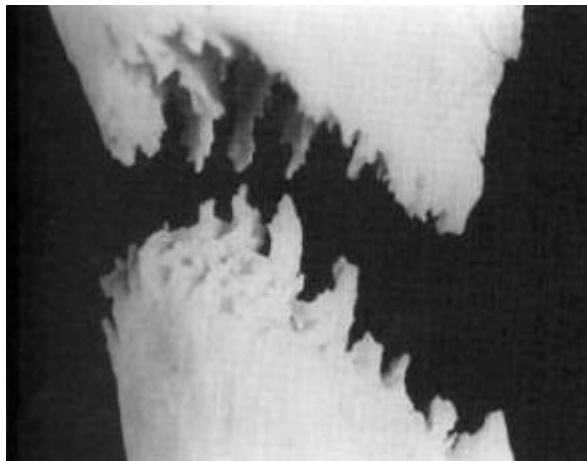
Anatomische Studien  
Leonardo da Vinci  
1489



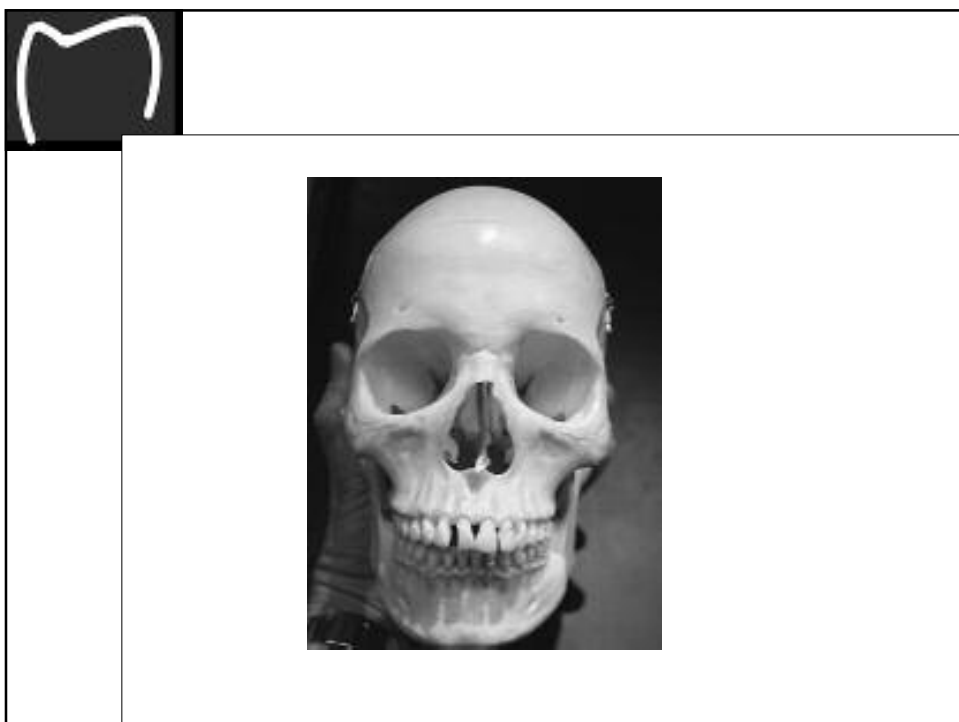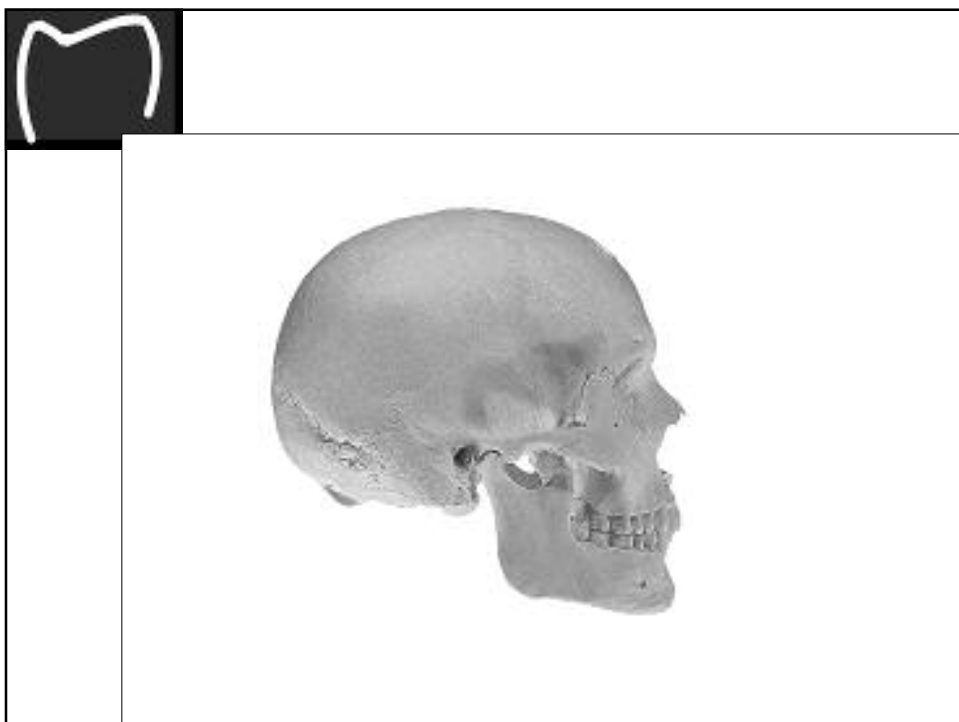


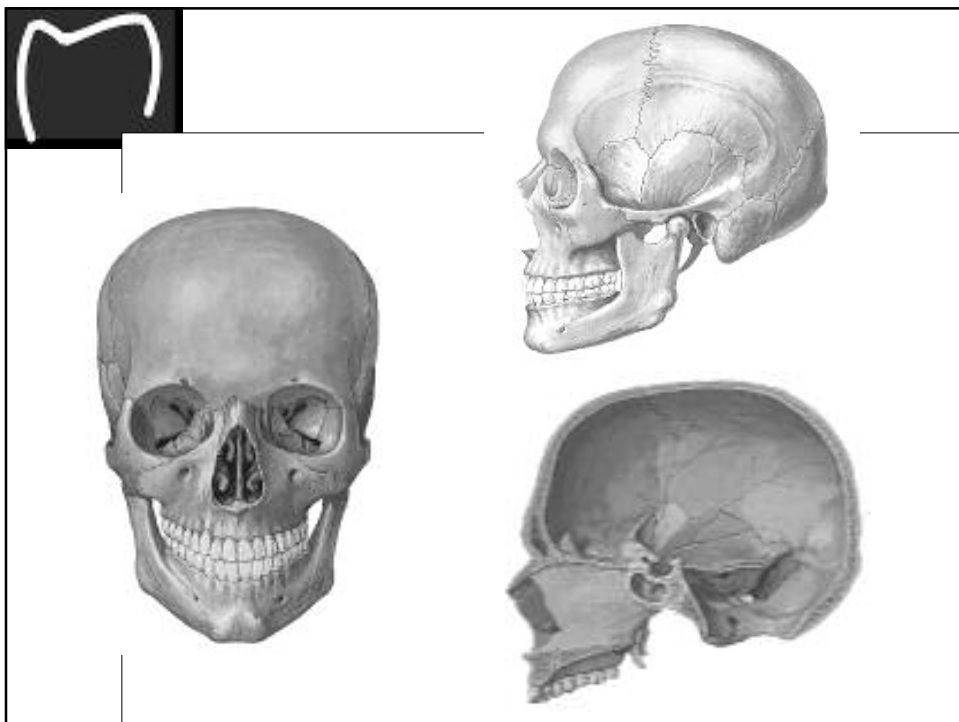
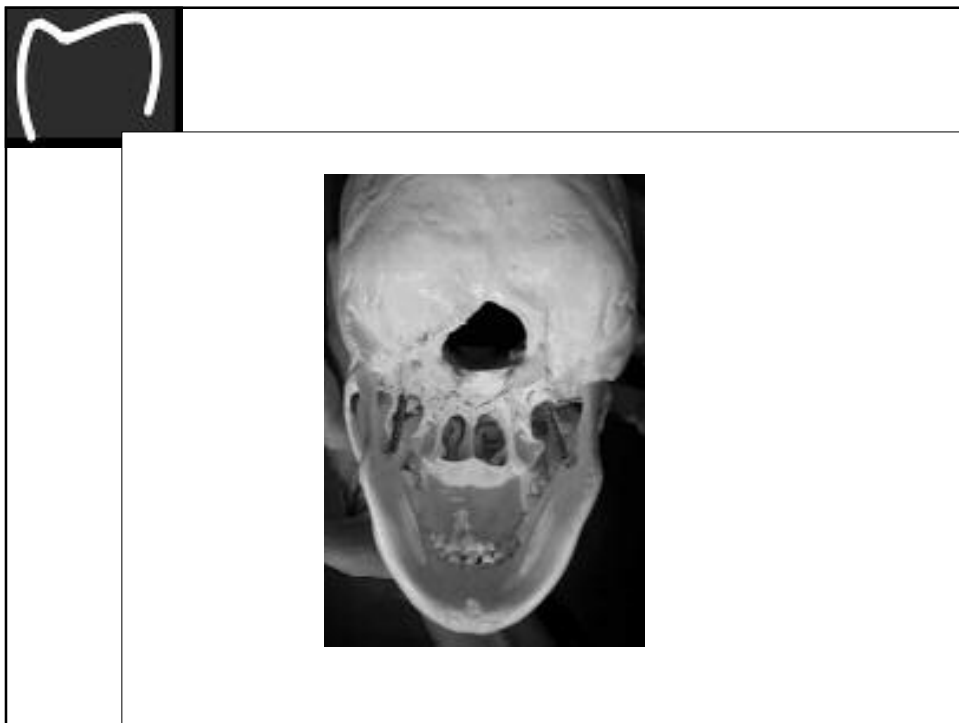## 1. Anatomie des knöchernen Schädels

1. Zusammensetzung:  
Platte Knochen (Ossa plana)  
Lufthaltige Knochen (Ossa pneumatica)
2. Verbindungen:  
Syndesmosen  
Bandverbindung – Ligamentum  
Knochennaht - Sutura



Sutura serrata - Sägezahnaht








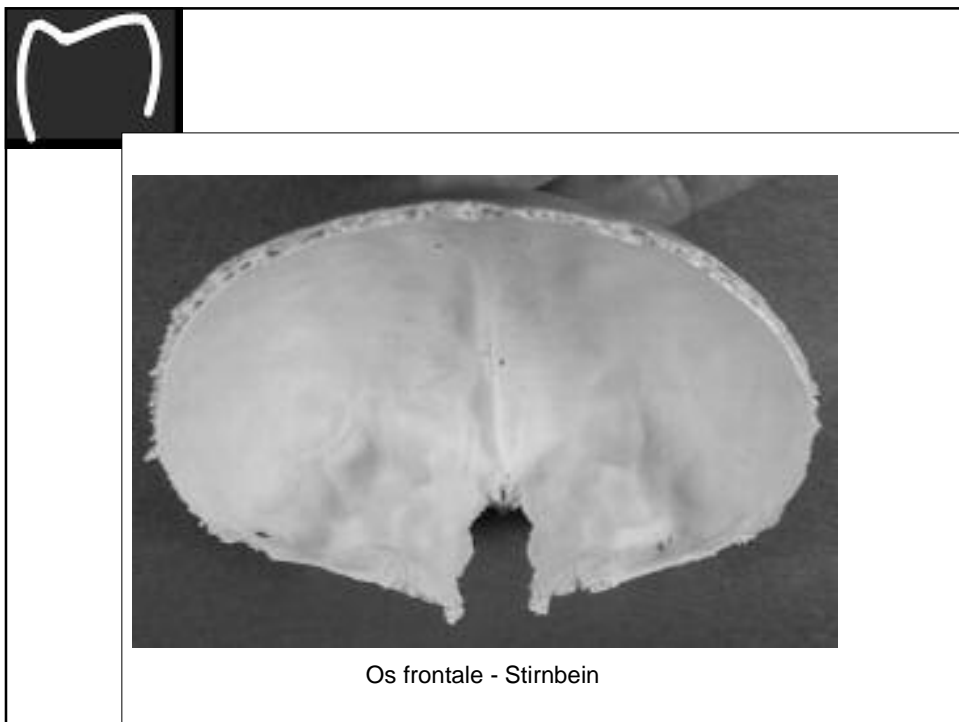
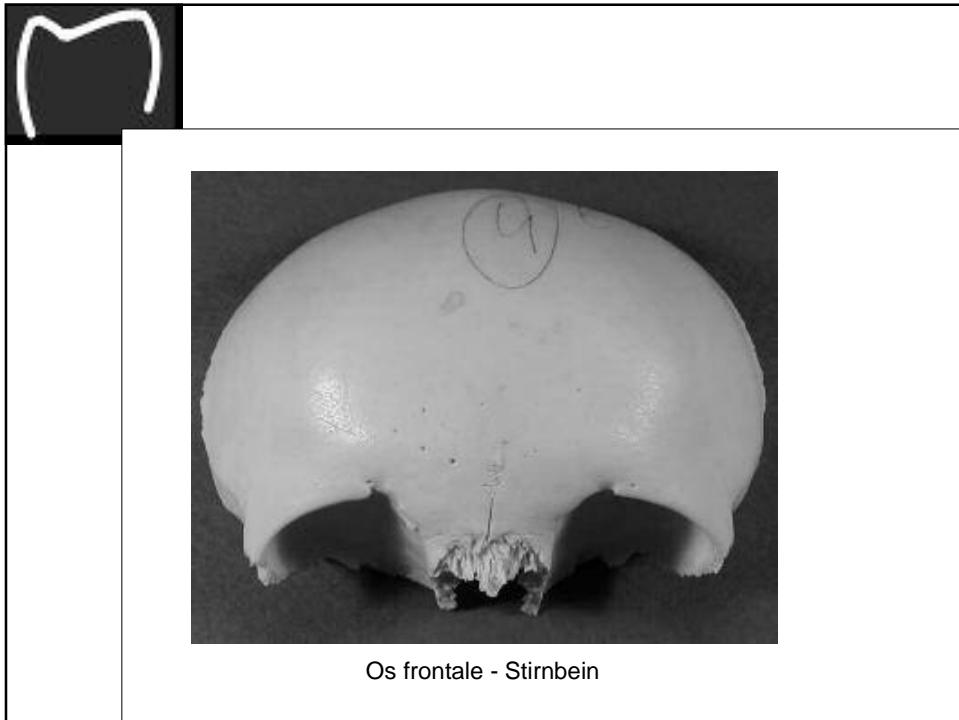
## Gliederung des knöchernen Schädels

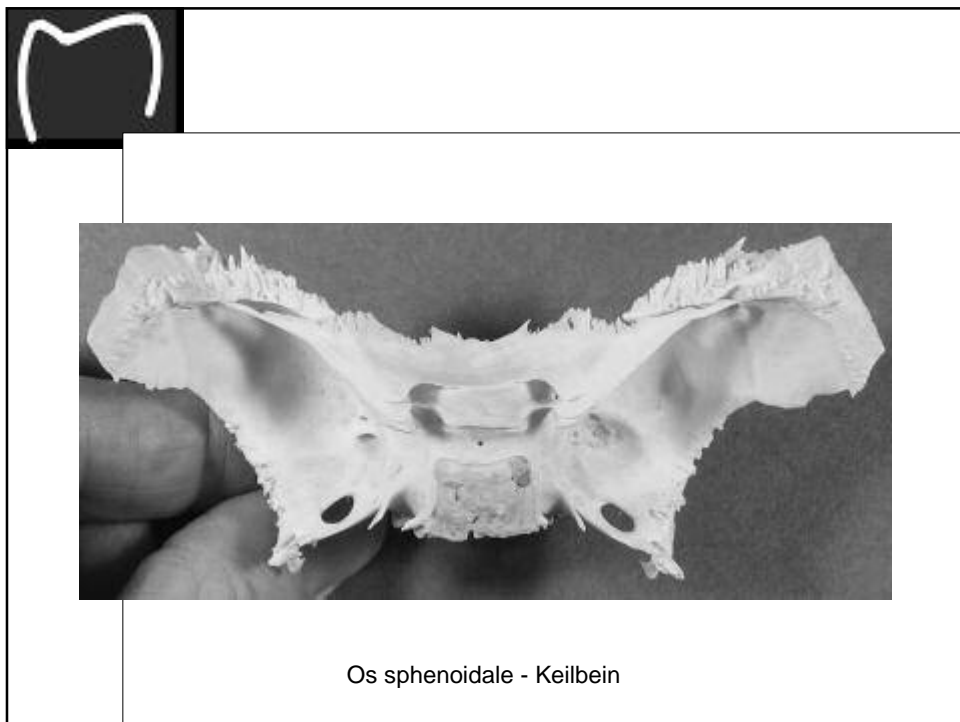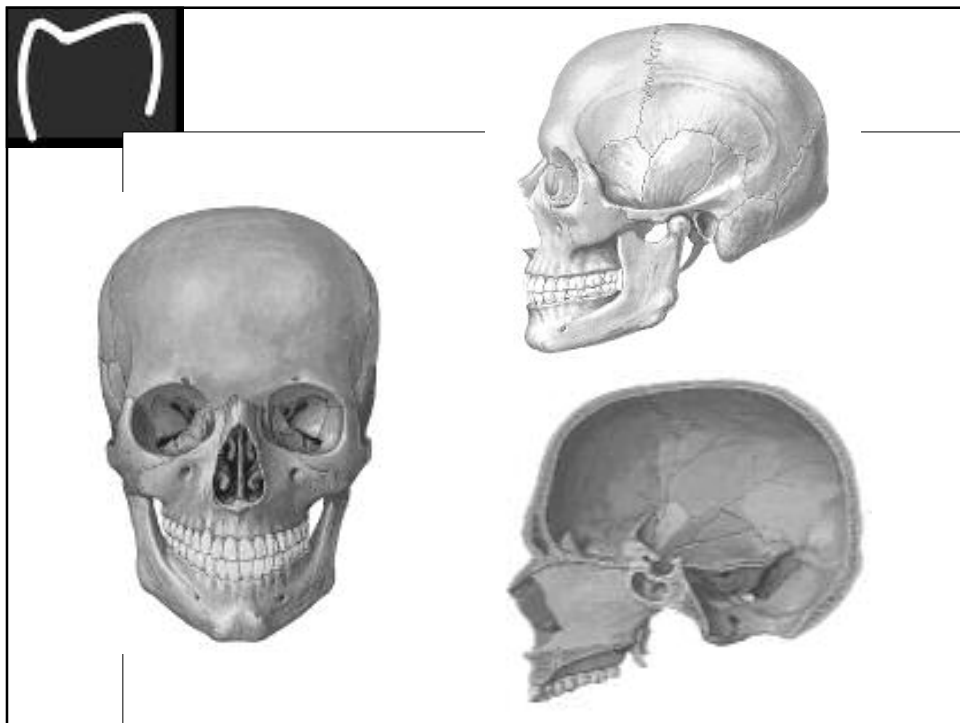
<p><b>Ossa cranii – Schädelknochen</b>  <i>Neural(Hirn)schädel</i>          Os occipitale – Hinterhauptsbein          Os sphenoidale – Keilbein          Os temporale – Schläfenbein          Os parietale – Scheitelbein          Os frontale – Stirnbein</p>	<p><i>Nasenskelett</i>          Os ethmoidale – Siebbein          Os nasale – Nasenbein          Concha nasalis inferior – untere Nasenmuschel          Os lacrimale – Tränenbein          Vomer - Pflugscharbein</p>
<p><b>Ossa faciei – Gesichtsknochen</b>  <i>Kieferskelett</i>          Maxilla – Oberkieferbein          Os palatinum – Gaumenbein          Os zygomaticum – Jochbein</p>	<p>Os hyoideum - Zungenbein</p>
<p><b>Ossicula auditus - Gehörknöchelchen</b>          Malleus – Hammer          Incus – Amboss          Stapes - Steigbügel</p>	



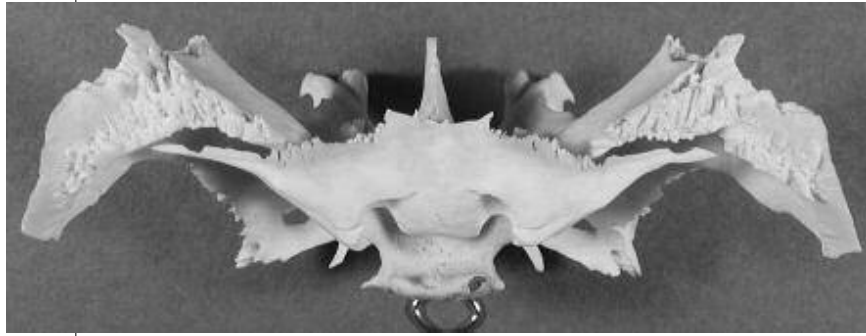
## Gliederung des knöchernen Schädels

<p><b>Zusätzliche, inkonstante Knochen</b>          Ossa suturalia – Nahtknochen          Os interparietale – Inkabein          Os basilare – Verschmelzung von Os sphenoidale und Os occipitale beim Erwachsenen</p>
<p><b>Suturae cranii - Schädelnähte</b>          Sutura coronalis – Kranznaht          Sutura sagittalis – Pfeilnaht          Sutura lambdoidea – Lambdanaht          Sutura sphenoparietalis – Naht zwischen Keilbein und Scheitelbein          Sutura squamosa – Schuppennaht          Sutura parietomastoidea – Naht zwischen Scheitelbein und Warzenfortsatz des Schläfenbeins</p>
<p><b>Fonticuli cranii – Fontanellen (kleine Quellen)</b>          Fonticulus anterior – große, vordere Fontanelle          Fonticulus posterior – kleine, hintere Fontanelle          Fonticulus sphenoidalis – Keilbeinfontanelle          Fonticulus mastoideus – knorpeliger Teil des Schläfenbeins</p>

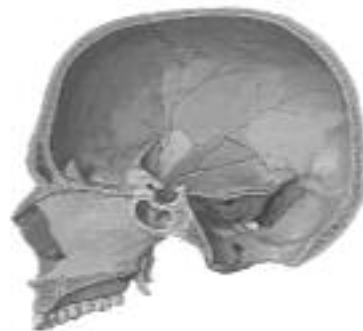
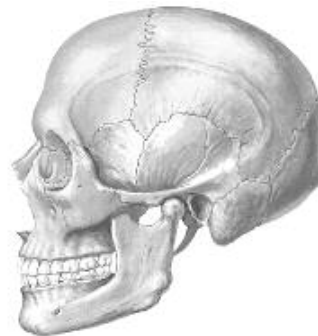
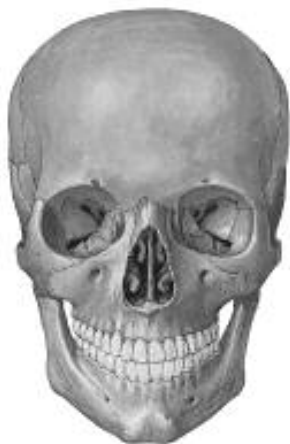

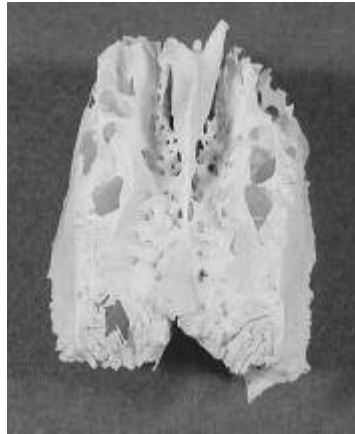Os sphenoidale - Keilbein



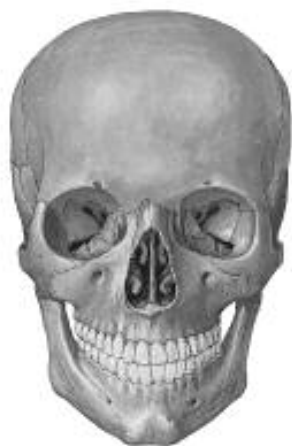
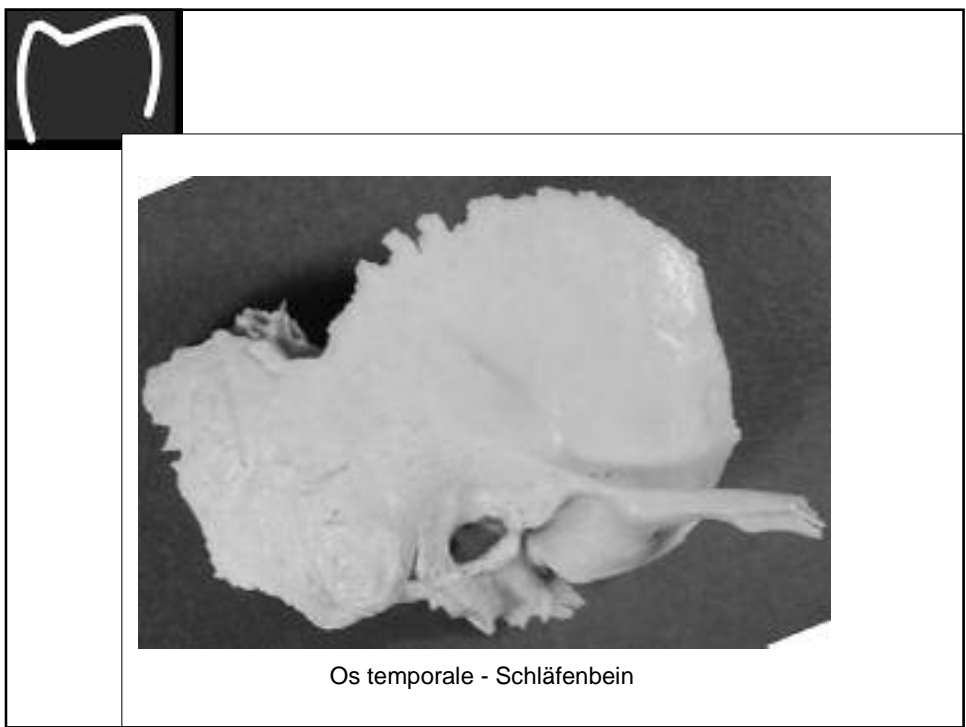
Os sphenoidale - Keilbein


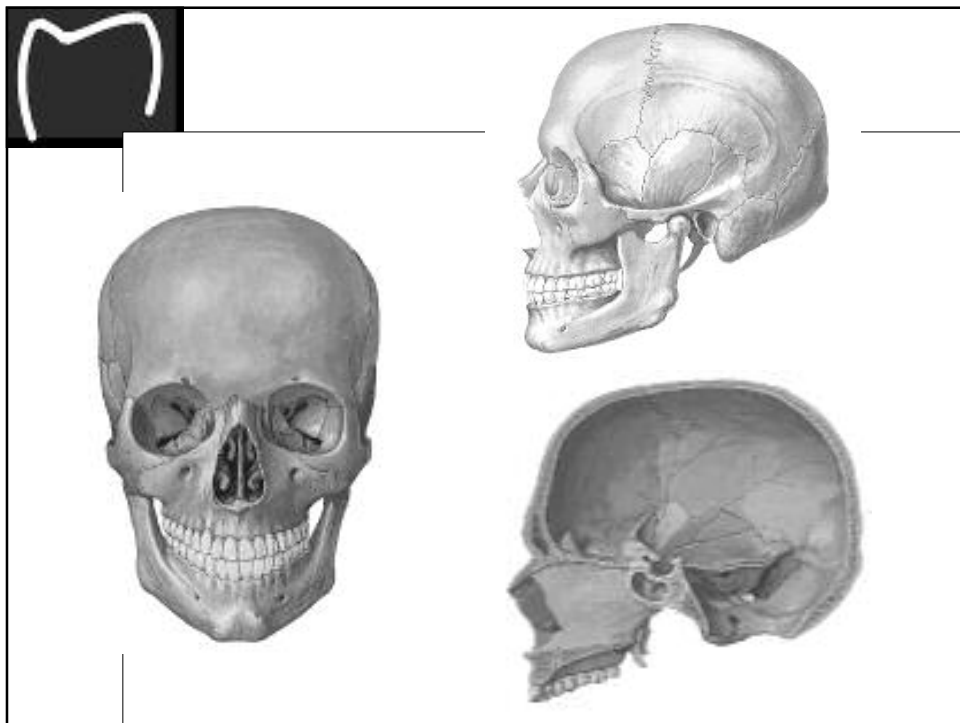




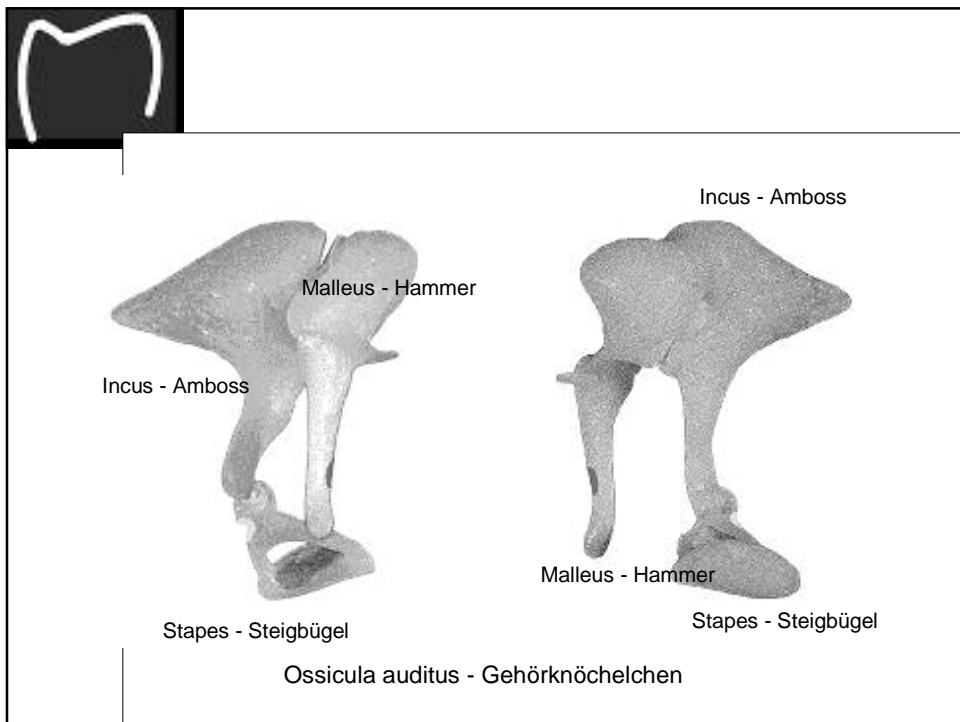
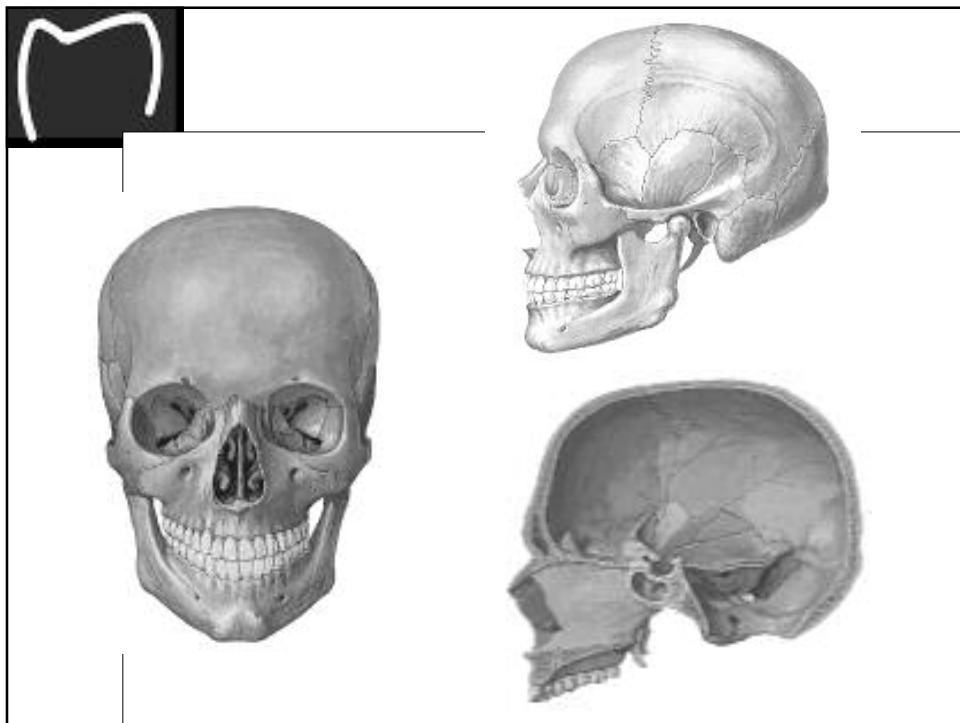
Os ethmoidale - Siebbein

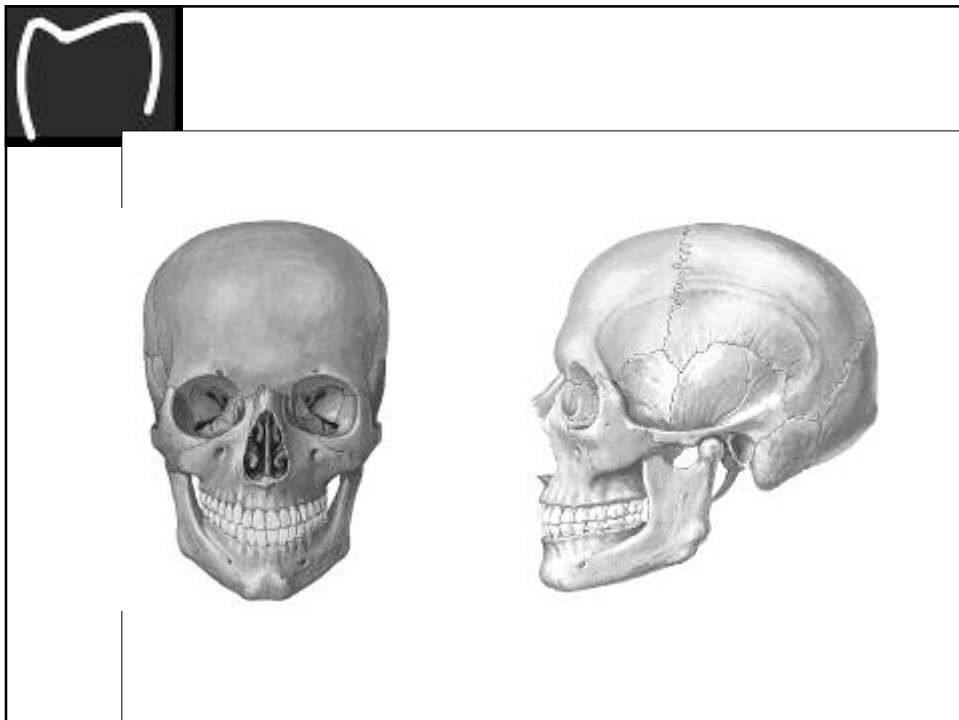
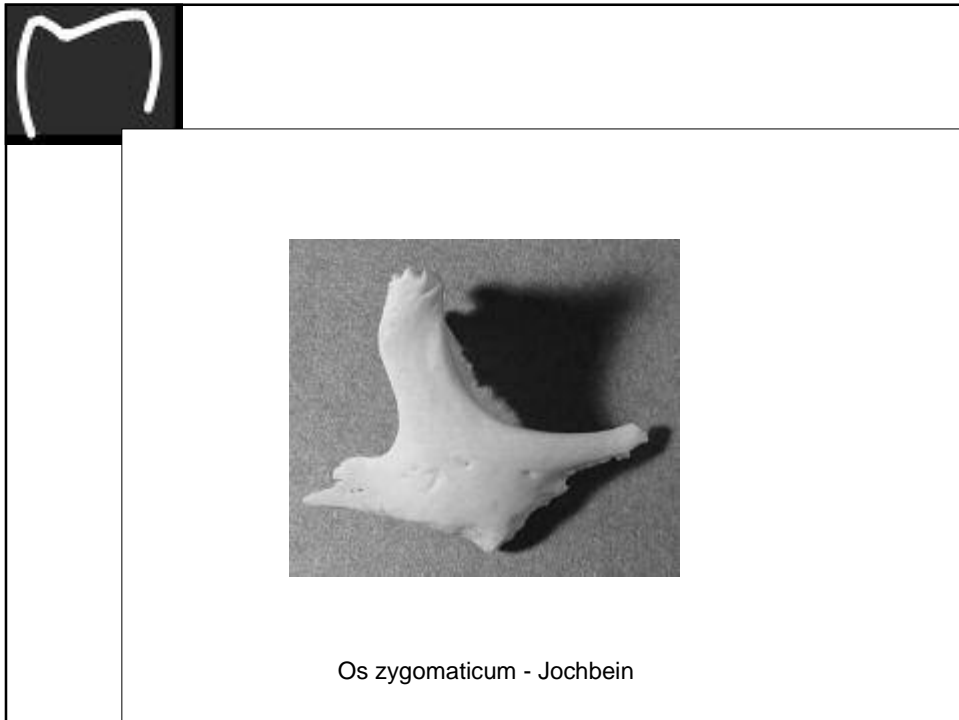
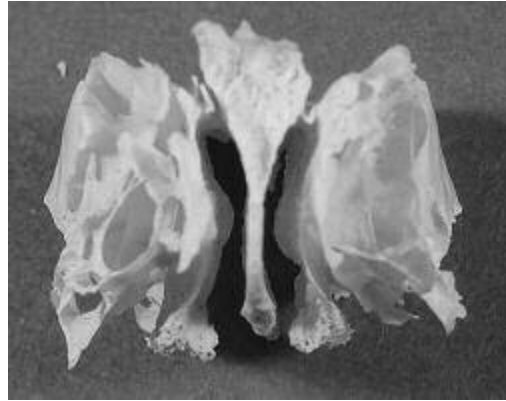






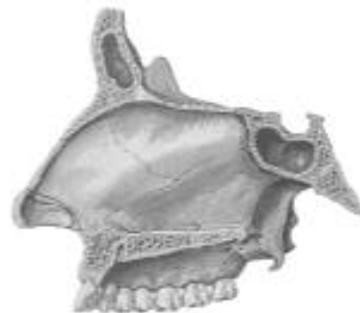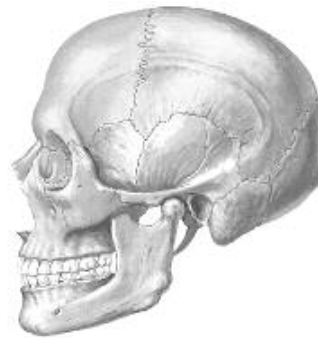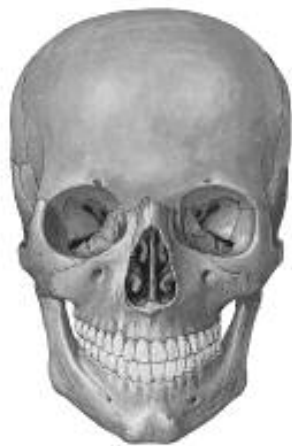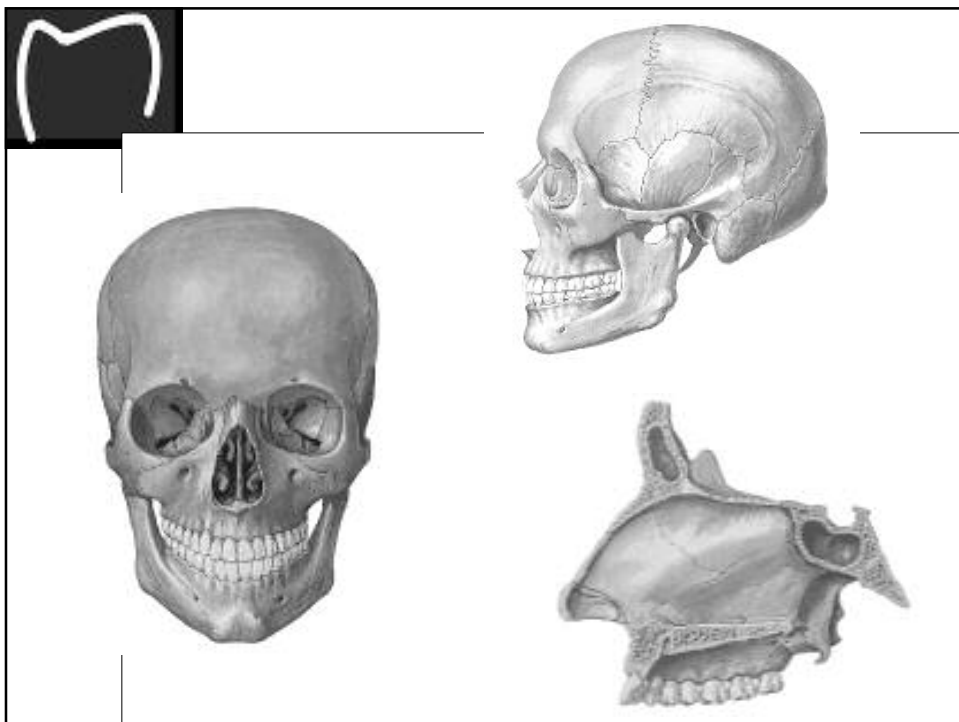
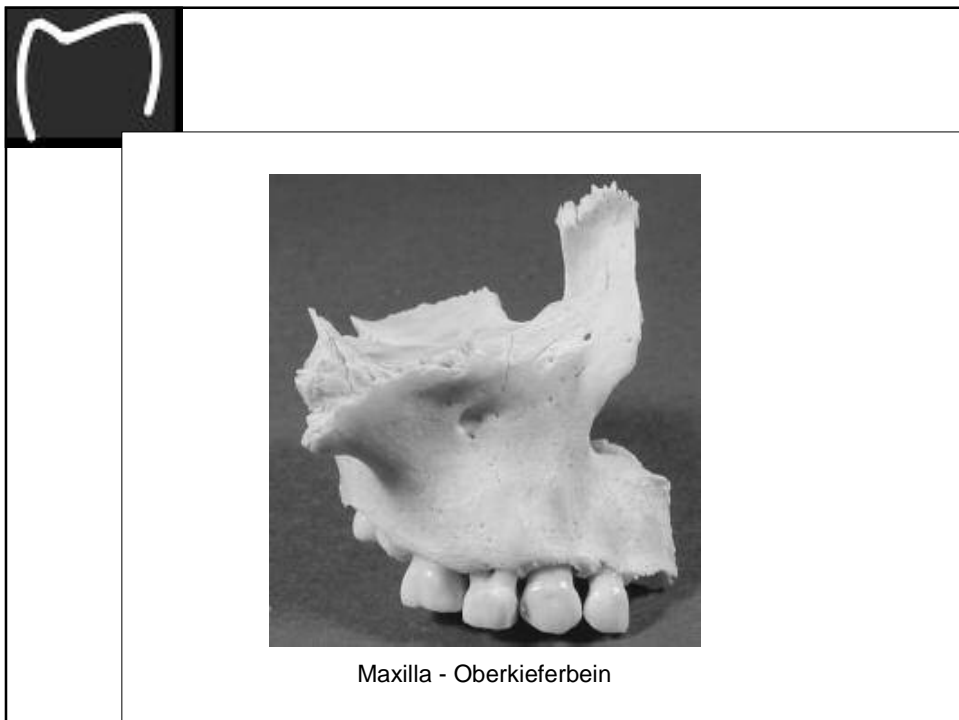


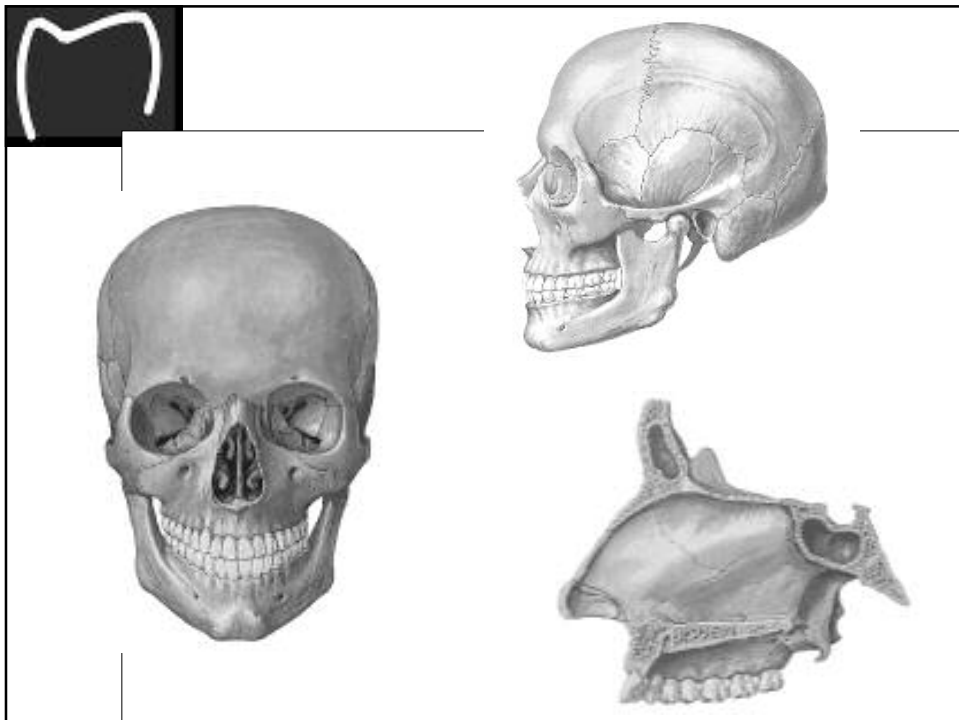
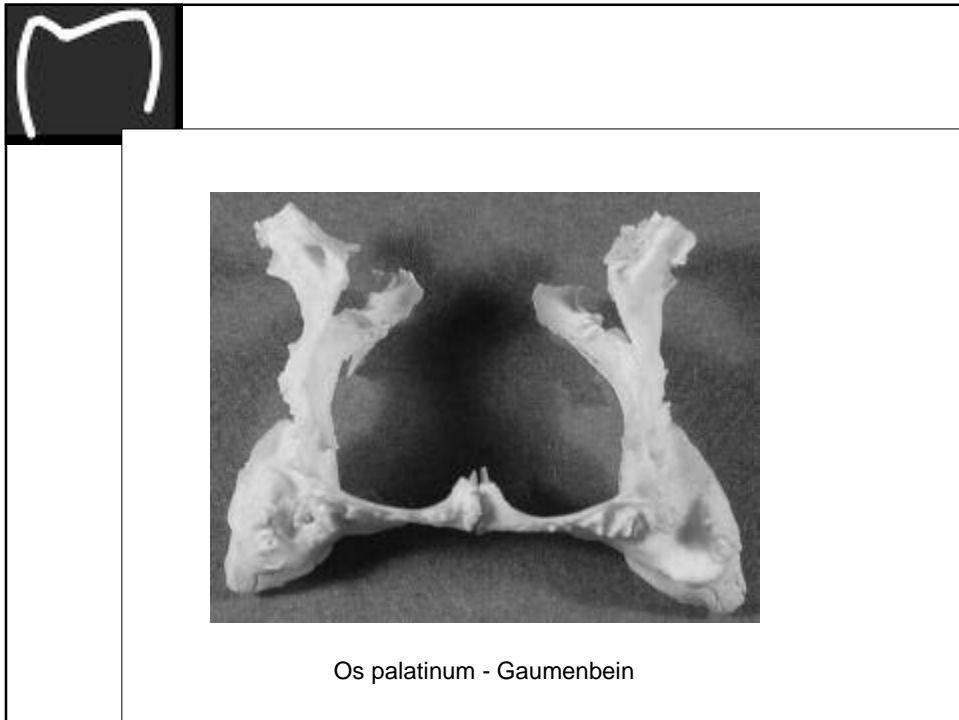


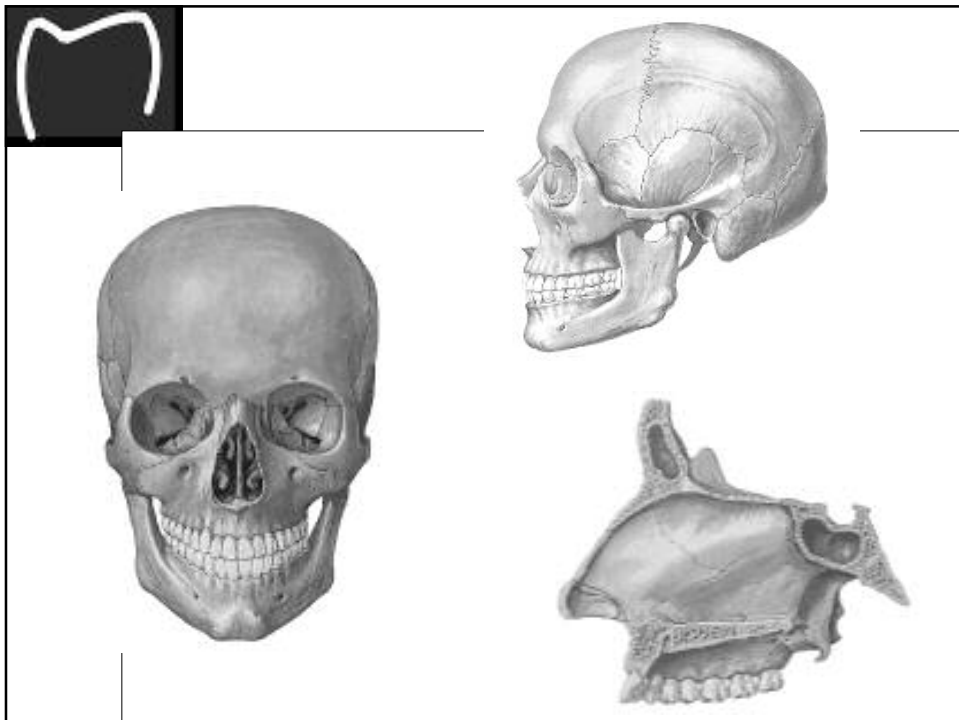


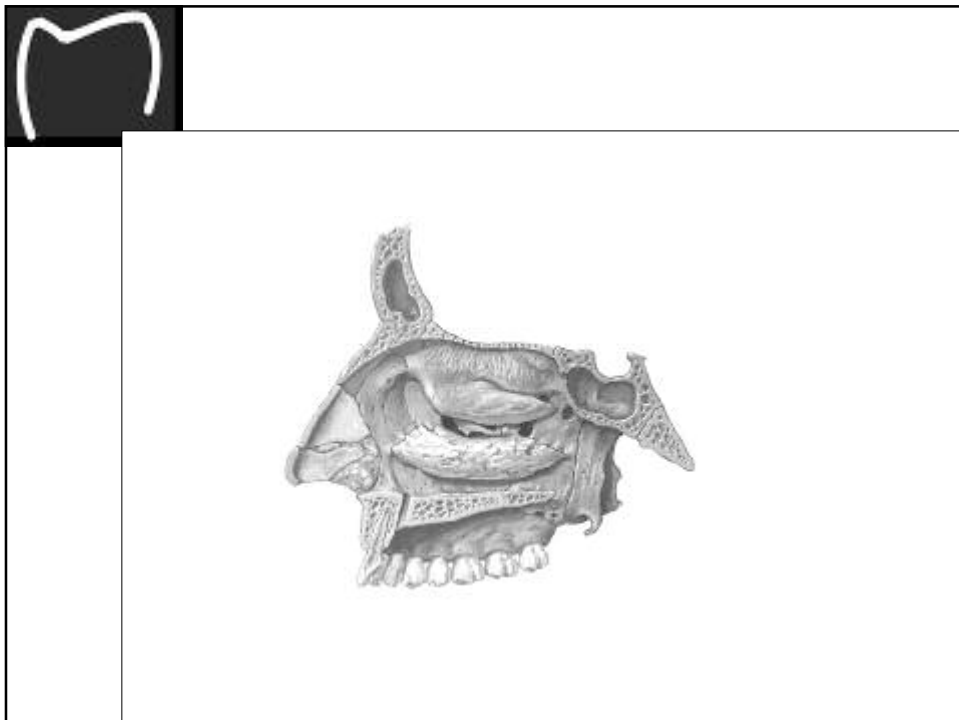
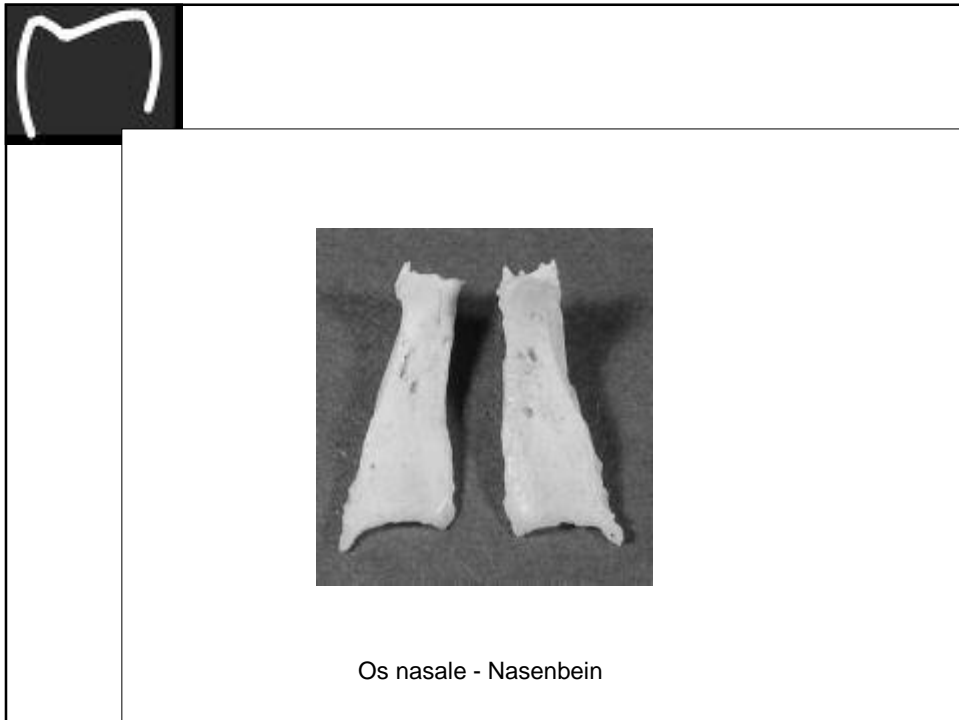
Os ethmoidale - Siebbein

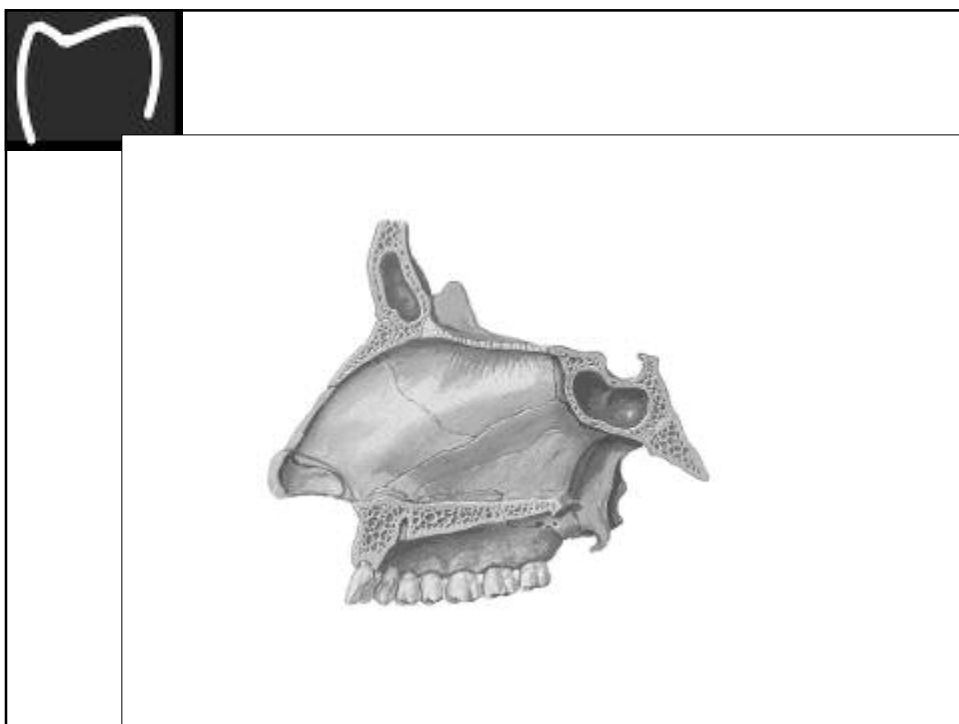


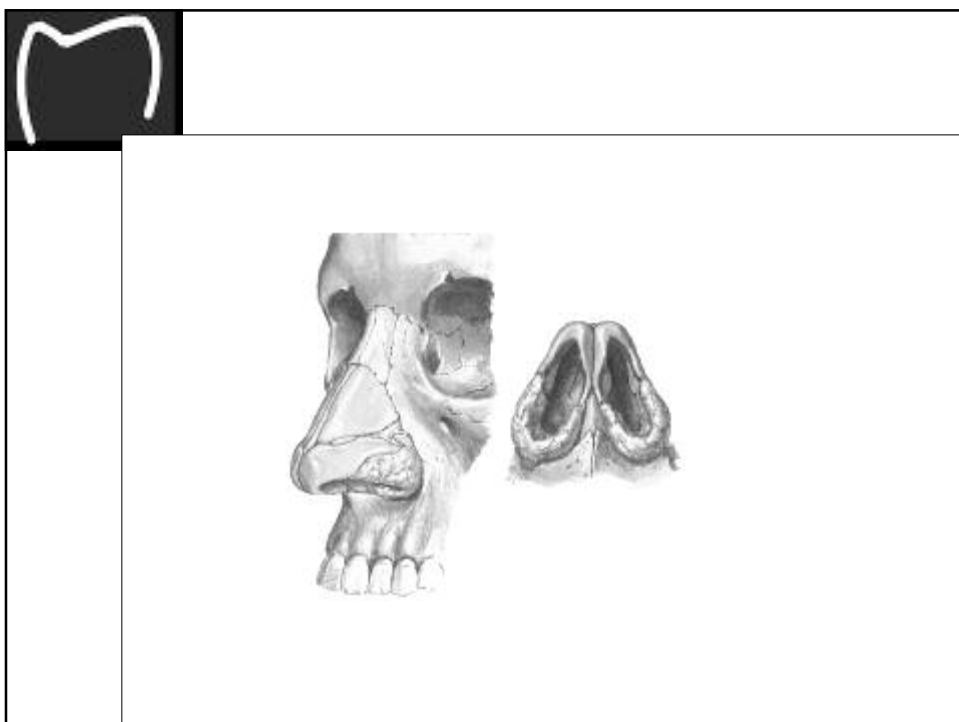
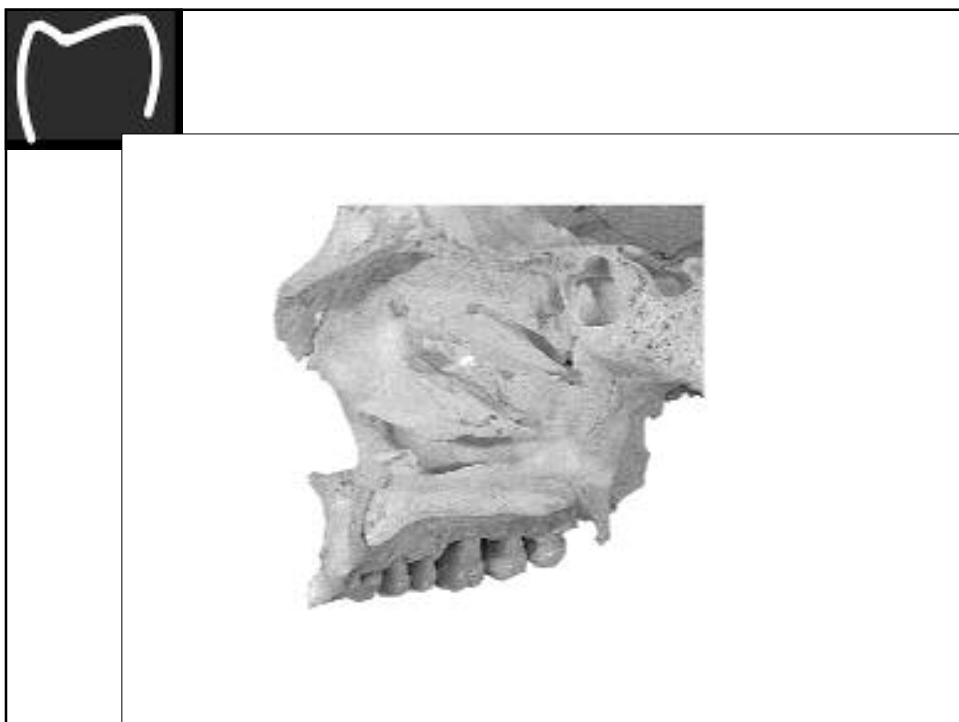


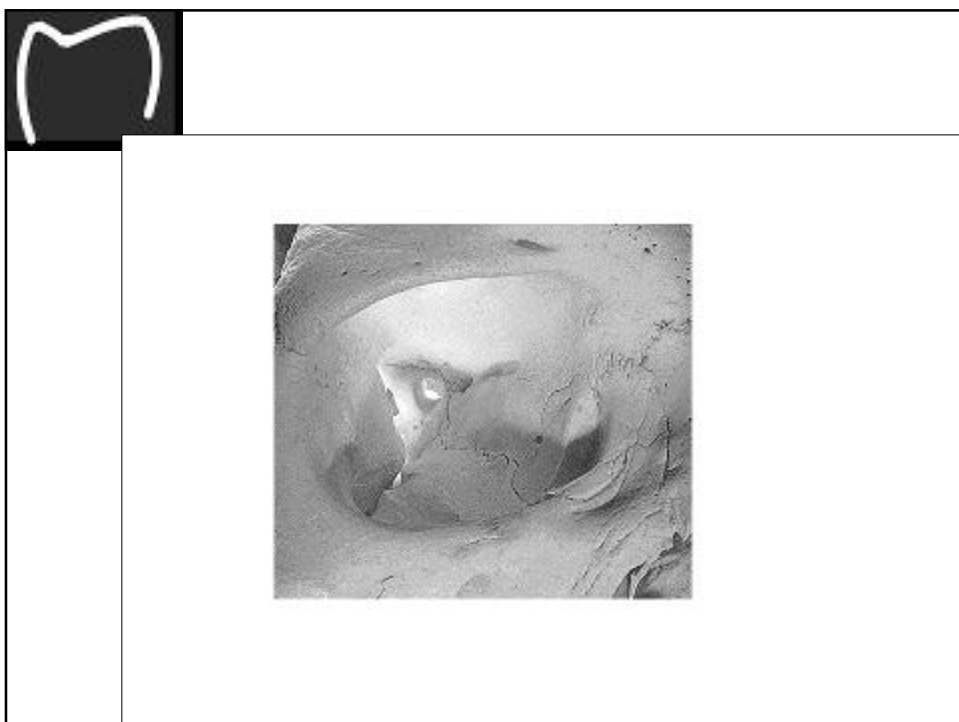
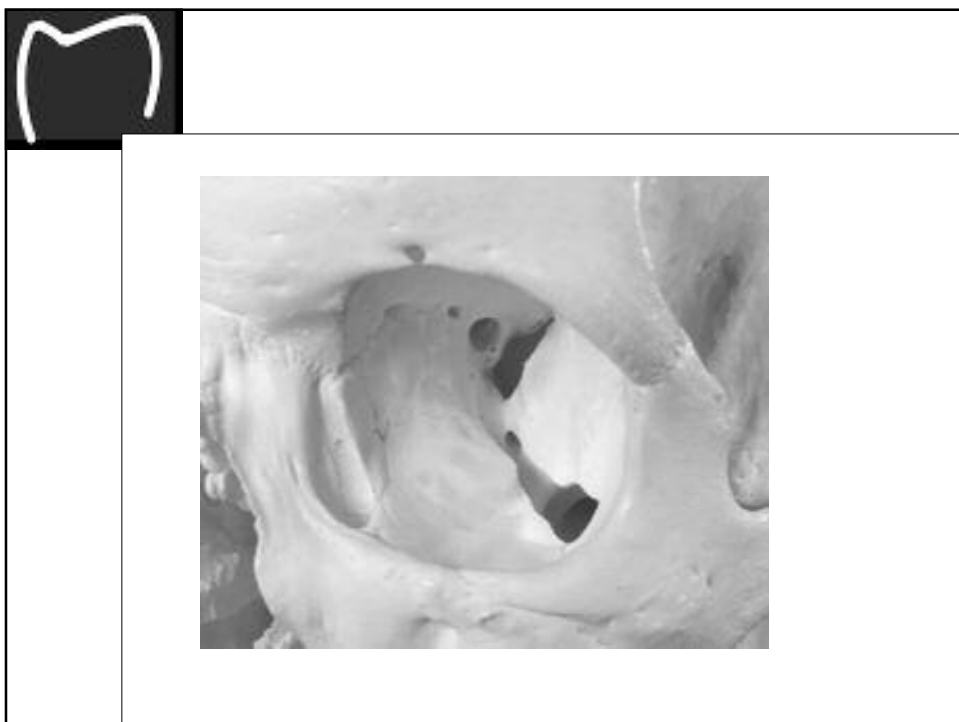











## Gliederung des knöchernen Schädels

### Zusätzliche, inkonstante Knochen

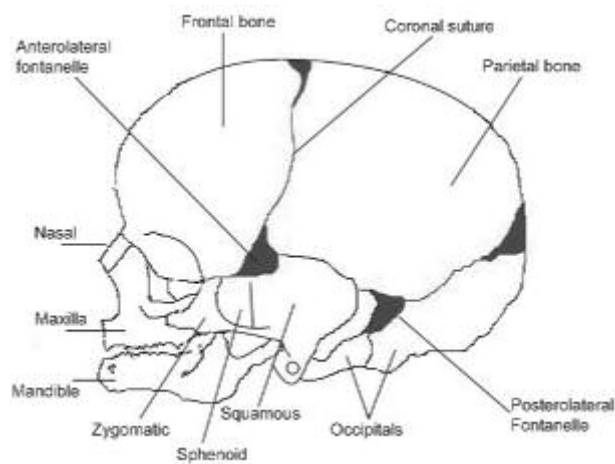
Ossa suturalia – Nahtknochen  
Os interparietale – Inkabein  
Os basilare – Verschmelzung von Os sphenoidale und Os occipitale beim Erwachsenen

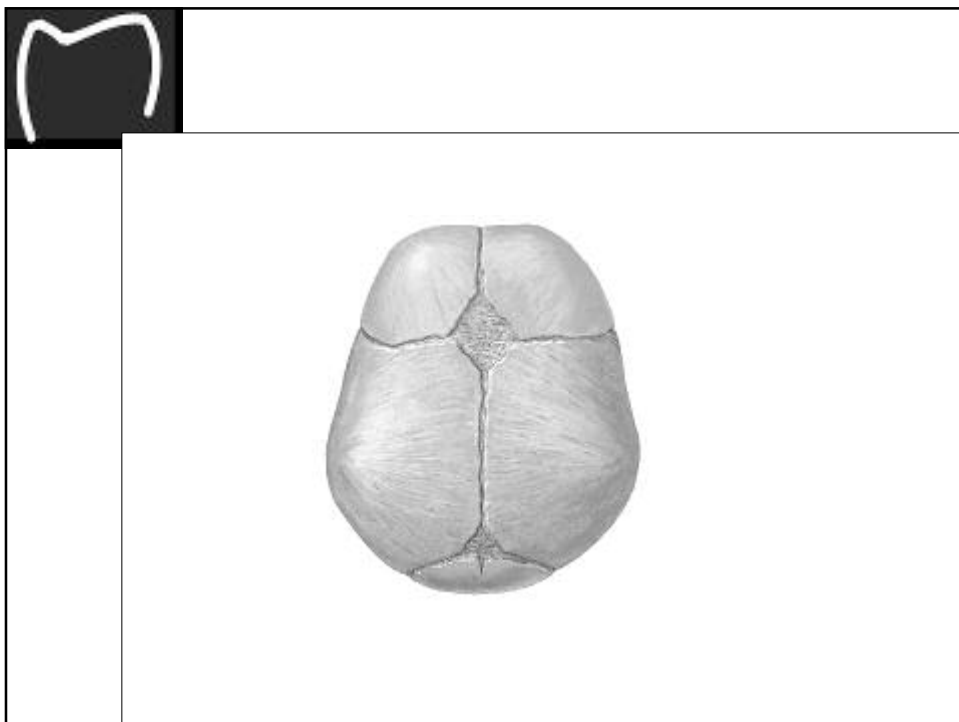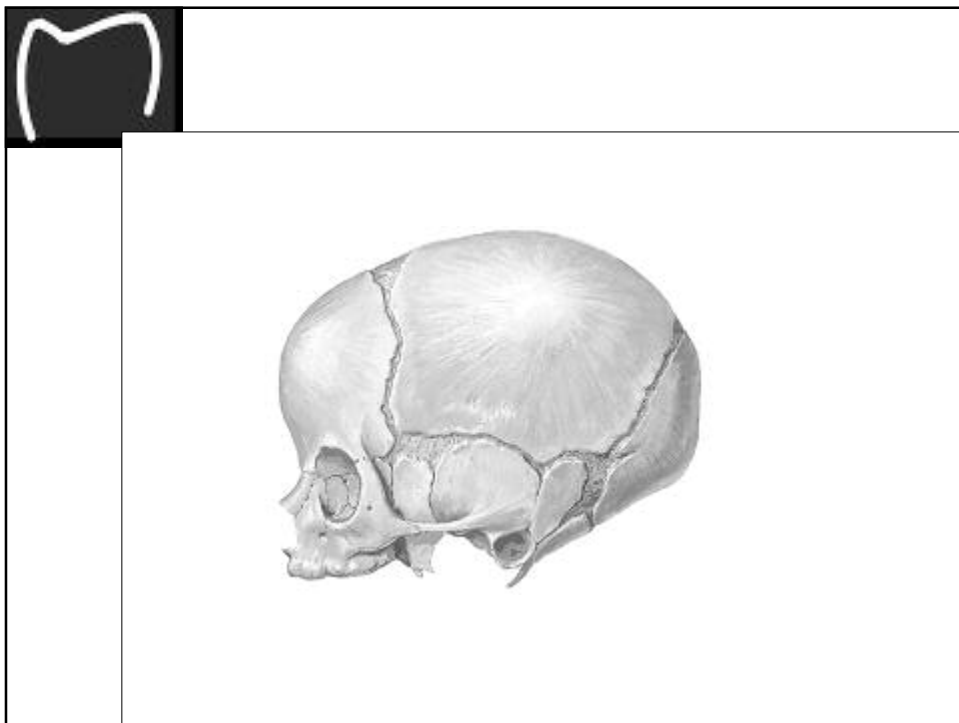### Suturae cranii - Schädelnähte

Sutura coronalis – Kranznaht  
Sutura sagittalis – Pfeilnaht  
Sutura lambdoidea – Lambdanaht  
Sutura sphenoparietalis – Naht zwischen Keilbein und Scheitelbein  
Sutura squamosa – Schuppennaht  
Sutura parietomastoidea – Naht zwischen Scheitelbein und Warzenfortsatz des Schläfenbeins

### Fonticuli cranii – Fontanellen (kleine Quellen)

Fonticulus anterior – große, vordere Fontanelle  
Fonticulus posterior – kleine, hintere Fontanelle  
Fonticulus sphenoidalis – Keilbeifontanelle  
Fonticulus mastoideus – knorpeliger Teil des Schläfenbeins







## Gliederung des knöchernen Schädels

### Foramina (Löcher) und andere Durchtritte an der Schädelbasis

Foramen magnum – grosses Loch

Canalis caroticus – Kanal der inneren Halsschlagader (Arteria carotis interna)

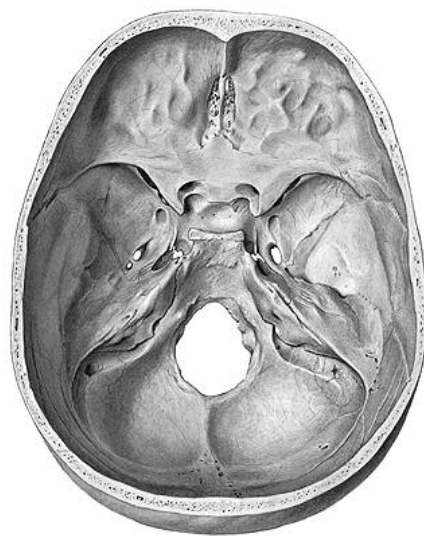
Foramen jugulare – Loch der inneren Kehlvene (Vena jugularis interna)

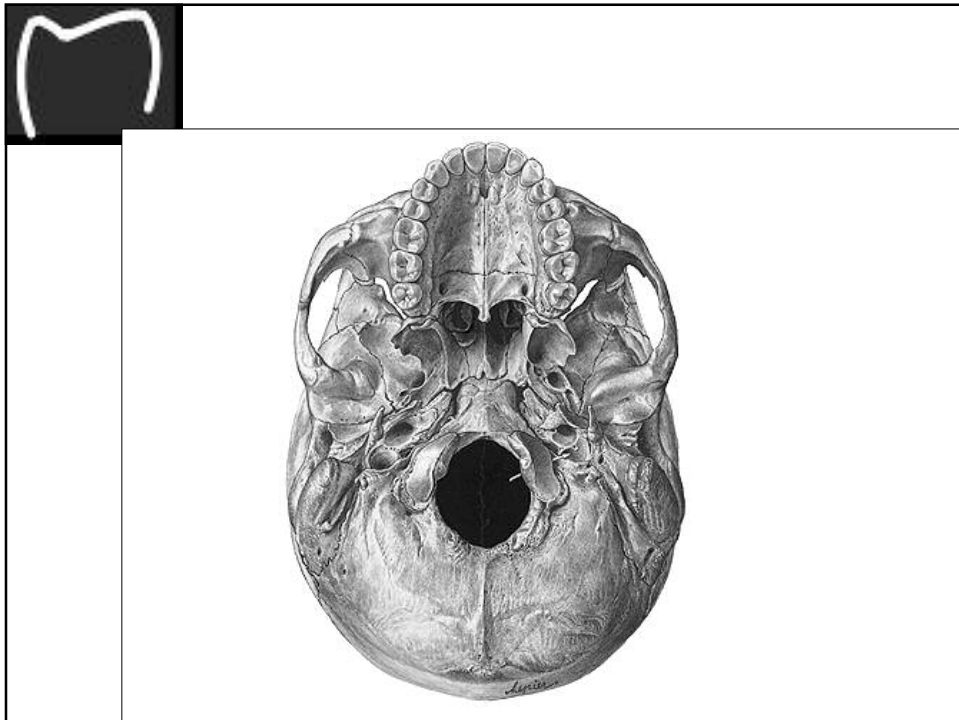
Foramen rotundum – rundes Loch

Foramen ovale – ovales Loch

Foramen spinosum – „stacheliges?“ Loch

Foramen stylomastoideum – Loch zwischen Griffelfortsatz (Processus styloideus) und Warzenfortsatz (Processus mastoideus)





## Gliederung des knöchernen Schädels

**Sinus paranasales - Nasennebenhöhlen**  
Sinus maxillaris - Kieferhöhle  
Sinus frontalis - Stirnhöhle  
Sinus ethmoidalis – Siebbeinhöhle = Gesamtheit der Siebbeinzellen (Cellulae ethomidales)  
Sinus sphenoidalis – Keilbeinhöhle

